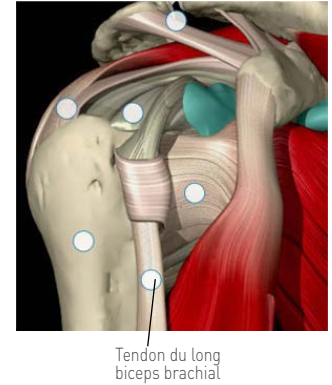
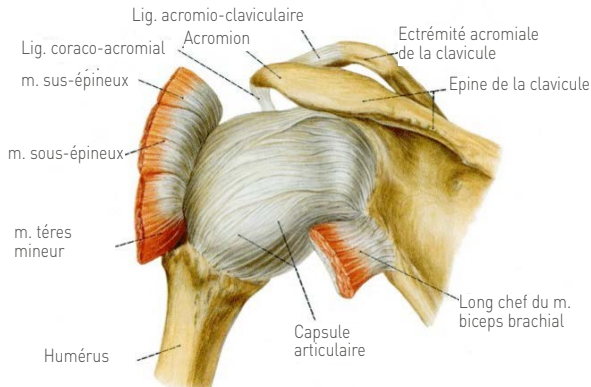
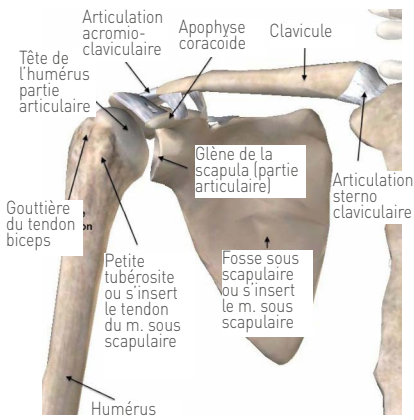


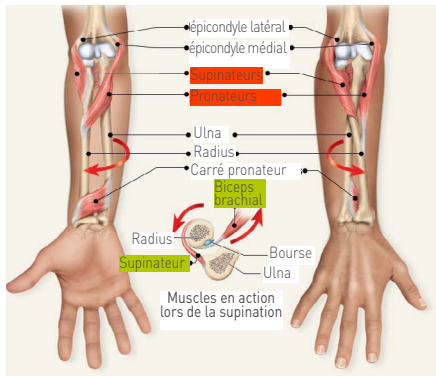
MEMBRES SUPÉRIEURS

EPAULE DROITE VUE DE FACE

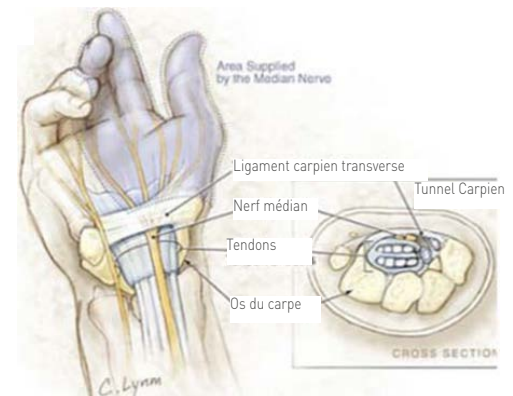
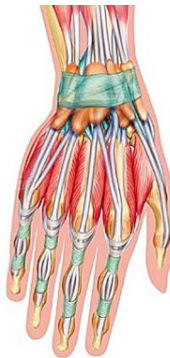

- La morphologie des os de l'épaule ne permettrait pas leur maintien sans la présence d'une solide capsule fibreuse. Au cours de l'existence, la partie antérieure de cette capsule se rétracte progressivement
- L'épaule est entourée par un système ligamentaire complexe

SUPINATION PRONATION



POIGNET DROIT



GESTES ROUGES



NÉGLIGER LES LIMITATIONS D'AMPLITUDE ARTICULAIRE DE L'ÉPAULE = RISQUE DE DÉCLENCHER UNE PÉRIARTHRITE SCAPULO-HUMÉRALE



Attention la marche nordique nécessite une rétropulsion à 45° de l'épaule

Sources images : www.chirurgie-epaule-fontvert.fr ; www.corpshumain.ca ; www.epaule.com ; www.slideplayer.com/slide/4311386/ ; www.larousse.fr ;



GESTES VERTS



TRAVAILLER EN ANALYTIQUE LES MUSCLES LES MOINS SOLlicitÉS (TRICEPS ET MUSCLES RELEVEURS DU POIGNET)

ÉPAULE



RECHERCHER L'AMPLITUDE MAXIMALE EN ROTATION EXTERNE EN PRIVILÉGIANT DES MOUVEMENTS LENTS ET DOUX



FAIRE RESSENTIR LE TRAVAIL DU RHOMBOÏDE POUR BIEN FIXER L'OMOPLATE